

Les fondamentaux de la pathologie digestive

Enseignement intégré – Appareil digestif

Chez le même éditeur

Atlas d'anatomie humaine, par F. Netter. 2011, 5^e édition.

Dictionnaire médical, par J. Quevauvilliers. 2009, 6^e édition.

Gray's Anatomie pour les étudiants, par R.L. Drake et coll., 2010, 2^e édition.

Guide de thérapeutique 2015, par L. Perlemuter, G. Perlemuter, 2014, 8^e édition.

Lexique médical anglais-français/français-anglais, par D. Duizabo, 2009, 8^e édition.

Sémiologie clinique, par J. Bariéty, L. Capron, G. Grateau, 2009, 8^e édition.

Dans la même collection

Les Fondamentaux de la pathologie cardio-vasculaire, par le Collège National des enseignants de cardiologie, Société Française de cardiologie (CNEC-SFC), 2014.

Immunologie fondamentale et immunopathologie, par le Collège des Enseignants d'Immunologie (ASSIM), 2013.

Pathologie générale, par le Collège Français des Pathologistes (CoPath), 2013, 2^e édition.

Nutrition, par le Collège des Enseignants de Nutrition (CEN), 2014.

Revêtement cutané, par le Collège des enseignants en dermatologie de France (CEDEF), 2014.

DFGSM 2-3 Médecine

Les fondamentaux de la pathologie digestive

Enseignement intégré – Appareil digestif

Sous l'égide de la CDU-HGE
(Collégiale des universitaires en hépato-gastro-entérologie)



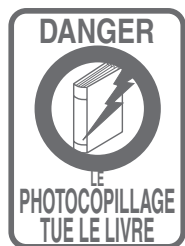Coordonné par :

Laurent Beaugerie

Harry Sokol



ELSEVIER
MASSON



Ce logo a pour objet d'alerter le lecteur sur la menace que représente pour l'avenir de l'écrit, tout particulièrement dans le domaine universitaire, le développement massif du « photo-copillage ». Cette pratique qui s'est généralisée, notamment dans les établissements d'enseignement, provoque une baisse brutale des achats de livres, au point que la possibilité même pour les auteurs de créer des œuvres nouvelles et de les faire éditer correctement est aujourd'hui menacée.

Nous rappelons donc que la reproduction et la vente sans autorisation, ainsi que le recel, sont passibles de poursuites. Les demandes d'autorisation de photocopier doivent être adressées à l'éditeur ou au Centre français d'exploitation du droit de copie : 20, rue des Grands-Augustins, 75006 Paris. Tél. 01 44 07 47 70.

Les dessins ont été réalisés par Carole Fumat.

Tous droits de traduction, d'adaptation et de reproduction par tous procédés, réservés pour tous pays.

Toute reproduction ou représentation intégrale ou partielle, par quelque procédé que ce soit, des pages publiées dans le présent ouvrage, faite sans l'autorisation de l'éditeur est illicite et constitue une contrefaçon. Seules sont autorisées, d'une part, les reproductions strictement réservées à l'usage privé du copiste et non destinées à une utilisation collective et, d'autre part, les courtes citations justifiées par le caractère scientifique ou d'information de l'œuvre dans laquelle elles sont incorporées (art. L. 122-4, L. 122-5 et L. 335-2 du Code de la propriété intellectuelle).

© 2014, Elsevier Masson SAS. Tous droits réservés

ISBN : 978-2-294-73118-1

e-ISBN : 978-2-294-73129-7

Elsevier Masson SAS, 62, rue Camille-Desmoulins, 92442 Issy-les-Moulineaux cedex
www.elsevier-masson.fr

Les auteurs

Ce livre a été rédigé sous l'égide de la CDU-HGE, la Collégiale des universitaires en hépato-gastro-entérologie.

Coordonnateurs

Laurent Beaugerie, hépato-gastro-entérologue, université Pierre et Marie Curie Paris 6 et AP-HP, hôpital Saint-Antoine, Paris

Harry Sokol, hépato-gastro-entérologue, université Pierre et Marie Curie Paris 6 et AP-HP, hôpital Saint-Antoine, Paris

Comité de rédaction

Christophe Aubé, radiologue, université d'Angers et CHU, Angers

Marc Bardou, hépato-gastro-entérologue et pharmacologue clinicien, université de Dijon et CHU, Dijon

Laurent Beaugerie, hépato-gastro-entérologue, université Pierre et Marie Curie Paris 6 et AP-HP, hôpital Saint-Antoine, Paris

Guillaume Cadiot, hépato-gastro-entérologue, université de Reims et CHU, Reims

Jean-Charles Delchier, hépato-gastro-entérologue, université Paris 12 et hôpital Henri Mondor, Créteil

Xavier Dray, hépato-gastro-entérologue, université Paris Diderot 7 et AP-HP, hôpital Lariboisière, Paris

Philippe Ducrotté, hépato-gastro-entérologue, université de Rouen et hôpital Charles Nicolle, Rouen

François Durand, hépato-gastro-entérologue, université Paris Diderot 7 et AP-HP, hôpital Beaujon, Clichy-la-Garenne

Jean-Luc Faucheron, chirurgien général, université Joseph Fourier et CHU de Grenoble, Grenoble

Mehdi Karoui, chirurgien digestif, université Pierre et Marie Curie Paris 6 et AP-HP, hôpital de la Pitié-Salpêtrière, Paris

Philippe Lévy, hépato-gastro-entérologue, université Paris Diderot 7 et AP-HP, hôpital Beaujon, Paris

Alexandre Louvet, hépato-gastro-entérologue, université de Lille 2 et hôpital Claude Huriez, Lille

Olivier Lucidarme, radiologue, université Pierre et Marie Curie Paris 6 et AP-HP, hôpital de la Pitié-Salpêtrière, Paris

Vincent Mallet, hépato-gastro-entérologue, université Paris Descartes et AP-HP, CHU Cochin-Port Royal, Paris

François Mion, hépato-gastro-entérologue et physiologiste, université Claude Bernard Lyon 1 et hôpital Édouard Herriot, Hospices civils de Lyon, Lyon

Guillaume Portier, chirurgien digestif, université Toulouse III et CHU Toulouse Purpan, Toulouse

Jean-Christophe Saurin, hépato-gastro-entérologue, université Claude Bernard Lyon 1 et hôpital Édouard Herriot, Hospices civils de Lyon, Lyon

Laurent Siproudhis, hépato-gastro-entérologue, université de Rennes et hôpital Pontchaillou, Rennes

Harry Sokol, hépato-gastro-entérologue, université Pierre et Marie Curie Paris 6 et AP-HP, hôpital Saint-Antoine, Paris

Philippe Soyer, radiologue, université Paris Diderot 7 et AP-HP, hôpital Lariboisière, Paris

Jean-Christophe Vaillant, chirurgien général, université Pierre et Marie Curie Paris 6 et AP-HP, hôpital de la Pitié-Salpêtrière, Paris

Dominique Wendum, anatomo-pathologiste, université Pierre et Marie Curie Paris 6 et AP-HP, hôpital Saint-Antoine, Paris

Autres rédacteurs

Françoise Goirand, pharmacienne et pharmacologue, université de Dijon et CHU, Dijon

Sabine Roman, hépato-gastro-entérologue et physiologiste, université Claude Bernard Lyon 1 et hôpital Édouard Herriot, Hospices civils de Lyon, Lyon

Relecteurs

Marc Barthet, hépato-gastro-entérologue, université de la Méditerranée et CHU, Marseille

Robert Benamouzig, hépato-gastro-entérologue, université de Paris 13 et AP-HP, hôpital Avicenne, Bobigny (relecture générale)

Louis Buscail, hépato-gastro-entérologue, université Paul Sabatier Toulouse 3 et CHU Toulouse-Rangueil, Toulouse

Maité Lewin, radiologue, université Paris-Sud et AP-HP, Hôpital Paul Brousse, Villejuif

Philippe Marteau, hépato-gastro-entérologue, université Paris Diderot 7 et AP-HP, hôpital Lariboisière, Paris

Dominique Valla, hépato-gastro-entérologue, université Paris Diderot 7 et AP-HP, hôpital Beaujon, Clichy-la Garenne

Frank Zerbib, hépato-gastro-entérologue, université de Bordeaux et hôpital Saint-André, CHU de Bordeaux, Bordeaux

Fabien Zoulim, hépato-gastro-entérologue, université Claude Bernard Lyon 1 et Hospices civils de Lyon, Lyon

Avant-propos

Les longues études de médecine comportent un risque : celui d'empiler simplement les connaissances, des plus fondamentales aux plus cliniques, sans intégration du savoir. Pourtant, le raisonnement clinique du praticien face au patient est d'autant plus efficace qu'il s'adosse à une connaissance intégrée et durable de points essentiels d'anatomie, d'histologie et de physiopathologie, en plus d'une maîtrise parfaite de la sémiologie. L'ambition de cet ouvrage est de donner aux étudiants et aux médecins déjà en exercice les clefs de compréhension du fonctionnement normal et anormal de l'appareil digestif, en complément indispensable de l'ouvrage collégial de référence de la pathologie digestive médico-chirurgicale. La création de ces « fondamentaux » s'est faite à l'initiative de la Collégiale des universitaires en hépato-gastro-entérologie, en collaboration précieuse et efficace avec les enseignants et collègues de chirurgie digestive, chirurgie générale, radiologie, physiologie, anatomo-pathologie et pharmacologie. La constitution et le fonctionnement des différents organes

de l'appareil digestif sont détaillés successivement, avant de faire place à treize chapitres de synthèse, abordant des thèmes aussi variés que la digestion, l'oncogénétique digestive, le microbiote intestinal ou l'endoscopie digestive. Cette double entrée de lecture permet de passer directement de l'acquisition à la mise en perspective synthétique – et donc à la consolidation – des connaissances. Les utilisateurs visés principalement ici sont les étudiants de deuxième ou troisième année du programme du diplôme de formation générale en sciences médicales, qui abordent dans beaucoup d'universités maintenant de façon intégrée l'enseignement de la pathologie digestive. Nous avons aussi souhaité offrir à tous les praticiens la possibilité de revenir à tout moment aux fondamentaux actualisés de la pathologie digestive, au gré de leur besoin clinique, de médecine générale comme de spécialité.

Laurent Beaugerie
Harry Sokol

Coordonnateurs de l'ouvrage

Préface

Bien comprendre les maladies de l'appareil digestif et bien les soigner nécessite un socle de connaissances. Cet ouvrage a pour but de l'établir. Les bases d'anatomie, d'histologie et de physiologie y sont présentées par des cliniciens cherchant à faire partager aux plus jeunes ce qu'il faut absolument savoir et pourquoi. La physiopathologie en constitue une partie centrale : elle est un excellent moyen (probablement le meilleur) pour aborder, diagnostiquer et traiter les maladies digestives, et pour percevoir les besoins de progrès dans ces divers domaines.

Nous espérons que cet ouvrage collectif de référence aux illustrations riches et très bien choisies vous permettra de bien maîtriser ce que tout étudiant, interne ou médecin doit

connaître de l'appareil digestif, et que certains d'entre vous seront, comme nous, séduits par notre spécialité très ouverte. Bonne lecture!

Philippe Ducrotté

Ancien président de la sous-section d'hépatogastroentérologie du
Conseil national des universités

Philippe Marteau

Président de la Collégiale des universitaires en hépatogastroentérologie

Albert Tran

Président de la sous-section d'hépatogastroentérologie du
Conseil national des universités

Table des matières

Les auteurs	V		
Avant-propos	VII		
Préface	IX		
Table des compléments en ligne	XVII		
Abréviations	XXI		
Partie I			
Les organes.....	1		
1 Œsophage.....	3		
Embryologie.....	4		
Anatomie.....	4		
Trajet.....	4		
Rapports, repères et distances endoscopiques.....	4		
Fixité, séreuse.....	6		
Vascularisation.....	6		
Innervation.....	7		
Radioanatomie.....	7		
Histologie.....	8		
Physiologie œsophagienne.....	9		
Motricité de la déglutition.....	9		
Systèmes de protection contre le reflux gastro-œsophagien.....	10		
Sémiologie œsophagienne.....	11		
Dysphagie.....	11		
Régurgitation.....	11		
Pyrosis.....	11		
Odynophagie.....	11		
Autres symptômes d'origine œsophagienne.....	11		
Reflux gastro-œsophagien.....	12		
Complications digestives du reflux gastro-œsophagien.....	12		
Hernie hiatale.....	12		
Examen clinique d'un patient consultant pour dysphagie.....	13		
Techniques d'exploration de l'œsophage.....	13		
Endoscopie.....	13		
Imagerie.....	14		
Explorations fonctionnelles.....	14		
		Bases du traitement médical du reflux gastro-œsophagien.....	15
		Liste des compléments en ligne.....	15
		2 Estomac – Duodénum.....	17
		Embryologie.....	18
		Anatomie de l'estomac.....	18
		Morphologie externe.....	18
		Morphologie interne.....	19
		Rapports.....	19
		Fixité, séreuses.....	19
		Vascularisation.....	19
		Innervation.....	20
		Anatomie du duodénum.....	20
		Morphologie externe.....	20
		Morphologie interne.....	20
		Rapports.....	20
		Fixité, séreuses.....	20
		Vascularisation.....	20
		Innervation.....	21
		Radioanatomie.....	21
		Histologie.....	21
		Histologie de l'estomac.....	21
		Histologie du duodénum.....	23
		Physiologie.....	23
		Sécrétion gastrique.....	23
		Principes de régulation de la sécrétion acide gastrique.....	24
		Motricité de l'estomac.....	25
		Motricité du duodénum.....	26
		Éléments de la barrière muqueuse gastrique.....	26
		Digestion et absorption des aliments dans le duodénum.....	26
		Sémiologie.....	27
		Nausées et vomissements.....	27
		Éructations.....	27
		Douleur ulcéreuse.....	27
		Dyspepsie.....	27
		Examen clinique d'un patient consultant pour nausées ou vomissements.....	27


Interrogatoire.....	27	Exemples d'agents infectieux pathogènes	
Examen physique.....	28	pour l'intestin grêle.....	50
Examen clinique d'un patient consultant		Bactéries.....	50
pour douleur épigastrique.....	28	Parasites.....	51
Interrogatoire.....	28	Virus.....	51
Examen physique.....	29	Bases du traitement symptomatique	
Techniques d'exploration de l'estomac		d'une diarrhée.....	52
et du duodénum.....	29	Liste des compléments en ligne.....	52
Imagerie.....	29	4 Côlon.....	55
Endoscopie.....	29	Embryologie.....	56
Explorations fonctionnelles.....	30	Anatomie.....	56
<i>Helicobacter pylori</i>	30	Morphologie externe.....	56
Épidémiologie – pathogénie.....	30	Morphologie interne.....	56
Pathogénie et éventail morbide.....	30	L'appendice.....	57
Explorations de l'infection.....	31	Rapports, fixité, séreuses.....	58
Bases du traitement.....	32	Vascularisation.....	59
Des douleurs épigastriques liées à l'acide.....	32	Innervation.....	60
De l'infection à <i>Helicobacter pylori</i>	32	Radioanatomie.....	60
Des poussées de maladie ulcéreuse		Histologie.....	60
gastroduodénale non compliquée.....	32	Physiologie colique.....	62
Des nausées et vomissements.....	32	Digestion colique.....	62
De la gastroparésie.....	33	Selle normale.....	64
Liste des compléments en ligne.....	33	Motricité colique.....	64
3 Jéjunum – Iléon.....	35	Liens entre motricité et transit.....	65
Embryologie.....	36	Sémiologie.....	65
Formation de l'anse intestinale.....	36	Constipation.....	65
Rotation de l'anse intestinale.....	37	Syndrome rectal et syndrome dysentérique.....	65
Accolements.....	37	Syndrome d'obstruction colique incomplète.....	66
Anatomie.....	38	Examen clinique d'un patient consultant	
Morphologie externe.....	38	pour constipation.....	66
Morphologie interne.....	38	Interrogatoire.....	66
Fixité, séreuses.....	38	Examen physique.....	66
Vascularisation.....	39	Techniques d'exploration du côlon.....	66
Innervation.....	39	Imagerie.....	66
Radioanatomie.....	40	Endoscopie.....	67
Histologie.....	41	Explorations fonctionnelles.....	67
Physiologie intestinale.....	42	Exemples d'agents infectieux pathogènes	
Digestion et absorption dans le duodénum		pour le côlon.....	68
et l'intestin grêle.....	42	Bactéries toxigènes.....	68
Absorption et sécrétion d'eau		Bactéries invasives.....	69
et d'électrolytes.....	46	Parasites invasifs.....	69
Motricité intestinale.....	46	Bases du traitement de la constipation idiopathique	
Sémiologie.....	47	fonctionnelle.....	70
Diarrhée.....	47	Liste des compléments en ligne.....	71
Syndrome d'obstruction chronique		5 Rectum – Canal anal.....	75
de l'intestin grêle, occlusion exclue.....	48	Embryologie.....	76
Interrogatoire d'une diarrhée.....	48	Anatomie du rectum et du canal anal.....	76
Techniques d'exploration		Morphologie externe.....	76
de l'intestin grêle.....	49	Morphologie interne.....	78
Imagerie.....	49	Rapports.....	78
Endoscopie.....	49	Vascularisation.....	80
Explorations fonctionnelles.....	50	Innervation.....	83

Anatomie de l'appareil sphinctérien.....	83	Métabolisme des glucides.....	112
Sphincter anal externe.....	83	Rôles du foie dans la coagulation.....	112
Muscles releveurs de l'anus.....	83	Métabolisme du fer.....	113
Sphincter anal interne.....	84	Métabolisme du cuivre.....	114
Radioanatomie.....	84	Sémiologie.....	115
Histologie.....	84	Douleur biliaire.....	115
Rectum.....	84	Cholestase.....	116
Canal anal.....	84	Insuffisance hépatocellulaire.....	117
Physiologie de la défécation.....	87	Hypertension portale.....	118
Dispositif anatomique et sphinctérien.....	87	Examen d'un patient consultant pour ictère.....	119
Défécation normale.....	88	Interrogatoire.....	119
Sémiologie.....	88	Examen physique.....	119
Hémorragie de sang rouge par l'anus (rectorragie)...	88	Techniques d'exploration du foie et des	
Douleurs d'origine anale.....	88	voies biliaires.....	120
Autres symptômes.....	89	Imagerie.....	120
Examen proctologique.....	89	Endoscopie.....	120
Interrogatoire.....	89	Tests biologiques simples.....	120
Examen proctologique.....	89	Tests non invasifs de fibrose.....	121
Techniques d'exploration.....	90	Ponction-biopsie hépatique.....	121
Endoscopie.....	90	Exemple d'agent infectieux pathogène pour	
Imagerie.....	90	le foie : le virus de l'hépatite C (VHC).....	122
Manométrie anorectale.....	91	De l'hépatite non-A non-B au VHC.....	122
Bases thérapeutiques.....	91	VHC.....	122
Maladie hémorroïdaire.....	91	Éventail et épidémiologie	
Fissure anale.....	92	des conséquences morbides.....	122
Troubles fonctionnels anorectaux.....	92	Grands principes du traitement.....	123
Liste des compléments en ligne.....	92	Maladies alcooliques du foie.....	124
6 Foie – Voies biliaires.....	95	Bases du traitement.....	124
Embryologie.....	96	De l'insuffisance hépatocellulaire.....	124
Foie.....	96	De l'hypertension portale.....	124
Voies biliaires.....	96	De la cholestase.....	125
Anatomie du foie.....	97	Liste des compléments en ligne.....	125
Morphologie externe.....	97	7 Pancréas.....	129
Fixité, ligaments.....	98	Embryologie.....	130
Rapports.....	98	Anatomie.....	130
Vascularisation.....	99	Morphologie externe.....	130
Innervation.....	99	Fixité, séreuse, rapports.....	132
Morphologie interne et segmentation.....	100	Vascularisation.....	132
Anatomie des voies biliaires.....	101	Innervation.....	133
Morphologie.....	101	Radioanatomie.....	133
Rapports.....	102	Histologie.....	134
Vascularisation.....	102	Physiologie.....	134
Radioanatomie.....	102	Sécrétion pancréatique exocrine.....	134
Histologie.....	102	Sécrétion endocrine.....	137
Physiologie.....	105	Sémiologie.....	138
Physiologie du débit sanguin hépatique.....	105	Douleur pancréatique.....	138
Capacités de régénération hépatique.....	107	Cholestase d'origine pancréatique.....	138
Formation et excrétion de bile.....	107	Stéatorrhée.....	138
Transport et métabolisme des substances		Examen d'un patient consultant pour	
étrangères à l'organisme.....	110	douleur de type pancréatique.....	139
Métabolisme des acides aminés		Interrogatoire.....	139
et des protéines.....	111	Examen physique du pancréas.....	139

Techniques d'exploration du pancréas.....	139		
Imagerie.....	139		
Endoscopie.....	140		
Tests biologiques fonctionnels.....	140		
Bases du traitement.....	141		
De la pancréatite aiguë.....	141		
De la pancréatite chronique alcoolique.....	141		
Du cancer du pancréas.....	141		
Liste des compléments en ligne.....	141		
8 Péritoine – Paroi abdominale.....	143		
Embryologie.....	144		
Diaphragme.....	144		
Paroi musculaire.....	144		
Cavité péritonéale.....	146		
Anatomie de l'enceinte abdominale.....	146		
Diaphragme.....	146		
Orifices naturels de la cavité abdominale.....	148		
Anatomie du péritoine.....	149		
Les enceintes de pression.....	150		
Radioanatomie.....	152		
Paroi abdominale.....	152		
Péritoine.....	152		
Histologie du péritoine.....	154		
Sémiologie des péritonites.....	154		
Bases du traitement des péritonites.....	157		
Sémiologie des traumatismes abdominaux.....	157		
Sémiologie des hernies et des éventrations.....	158		
Techniques d'exploration de la paroi abdominale et du péritoine.....	159		
Liste des compléments en ligne.....	159		
11 Mouvements d'eau de la bouche à l'anus	179		
Principaux mouvements d'eau de la bouche à l'anus ...	180		
Sécrétion salivaire.....	180		
Sécrétion gastrique.....	180		
Sécrétions biliopancréatiques.....	180		
Absorption dans l'intestin grêle.....	180		
Absorption colique.....	181		
12 Digestion	183		
Digestion des glucides.....	184		
Amorce salivaire.....	184		
Digestion et absorption dans l'intestin grêle.....	184		
Fermentation colique.....	185		
Digestion des lipides.....	186		
Amorce gastrique.....	186		
Digestion et absorption dans le duodénum et l'intestin grêle.....	186		
Digestion des protéines.....	187		
Amorce gastrique.....	187		
Digestion et absorption dans l'intestin grêle.....	187		
13 Microbiote et immunité intestinale	189		
Système immunitaire intestinal.....	190		
Organisation.....	190		
Immunité innée.....	190		
Immunité adaptative.....	191		
Présentation du microbiote intestinal.....	194		
Outils d'étude du microbiote intestinal.....	194		
Établissement après la naissance.....	195		
Composition.....	195		
Propriétés.....	195		
Fonctions du microbiote intestinal.....	196		
Fonction de protection et de barrière.....	196		
Fonctions métaboliques.....	197		
Fonctions immunitaires.....	199		
14 Oncogénétique digestive	201		
Place des gènes en oncologie générale.....	202		
Oncogènes.....	202		
Gènes suppresseurs.....	202		
Gènes de réparation.....	202		
Carcinogenèse colorectale.....	202		
Maladie génétique à transmission dominante.....	203		
Expression d'une maladie génétique – phénotype... ..	204		
Pénétrance, risque cumulé, risque relatif.....	204		
Exemples de prédispositions génétiques aux cancers digestifs.....	204		
Cancers digestifs et altération constitutionnelle des gènes de réparation. Introduction à la maladie de Lynch.....	204		
Cancers digestifs et mutation des gènes APC et MYH.....	205		
Autres prédispositions rares.....	206		
Partie II			
Chapitres de synthèse	161		
9 Histologie digestive	163		
Structure histologique commune de la paroi digestive : les quatre couches.....	164		
Particularités histologiques de la paroi digestive en fonction des organes.....	165		
Principales populations cellulaires épithéliales en fonction des segments.....	166		
10 Motricité digestive	169		
Support anatomique.....	170		
Couches musculaires.....	170		
Innervation.....	171		
Étapes de progression du bol alimentaire.....	173		
Motricité digestive en dehors du repas.....	173		
Motricité postprandiale.....	174		
Défécation.....	177		

Consultation d'oncogénétique, suspicion de prédisposition génétique au cancer.....	206	Thromboses des veines hépatiques.....	226
Consultation d'oncogénétique.....	206	Sémiologie clinique de la thrombose aiguë des veines hépatiques.....	226
Dépistage génétique : test initial, test prédictif.....	206	Imagerie des thromboses du système vasculaire digestif.....	226
Éléments de suspicion d'une prédisposition héréditaire aux cancers digestifs.....	206	Imagerie de l'ischémie intestinale aiguë.....	226
15 Occlusions intestinales.....	207	Imagerie de l'ischémie chronique de l'intestin grêle.....	226
Différents types d'occlusion intestinale.....	208	Imagerie de la colite ischémique.....	226
Occlusions mécaniques.....	208	Imagerie des thromboses du système porte et des veines hépatiques.....	226
Occlusions fonctionnelles.....	209	Liste des compléments en ligne.....	226
Sémiologie clinique de l'occlusion aiguë.....	209	18 Diarrhée.....	229
Imagerie de l'occlusion aiguë.....	209	Différents mécanismes de diarrhée, avec leur traduction sémiologique.....	230
16 Hémorragies digestives.....	211	Diarrhée motrice.....	230
Sémiologie.....	212	Diarrhée osmotique.....	230
Hématémèse.....	212	Diarrhée par malabsorption.....	230
Méléna.....	212	Diarrhée sécrétoire.....	231
Rectorragie ou hématochézie.....	212	Diarrhée volumogénique.....	231
Saignement d'origine anale.....	212	Diarrhée secondaire à des lésions organiques de la paroi intestinale.....	231
Retentissement général.....	212	Explorations fonctionnelles d'une diarrhée.....	232
Exploration d'une hémorragie digestive.....	212	Test au carmin.....	232
Interrogatoire.....	212	Analyse chimique des selles – fécalogramme.....	232
Examen clinique.....	213	Intrication de fait des mécanismes de diarrhée et implications en clinique.....	233
En cas d'hémorragie digestive haute.....	213	19 Points clefs en sémiologie digestive.....	235
En cas d'hémorragie massive.....	213	Examen clinique d'un patient consultant pour douleur abdominale.....	236
En cas de rectorragies sans retentissement hémodynamique important.....	213	Interrogatoire.....	236
En cas de négativité des explorations endoscopiques initiales.....	213	Examen physique.....	236
Points importants de la prise en charge.....	214	Regroupements syndromiques.....	237
Principales causes d'hémorragie digestive.....	214	Technique de l'examen physique de l'abdomen.....	237
Hémorragies digestives hautes.....	214	Conditions de l'examen.....	237
Hémorragies digestives basses.....	215	L'examen lui-même.....	237
17 Thromboses du système vasculaire digestif... ..	217	Technique de l'examen physique du foie.....	238
Anatomie du système vasculaire digestif abdominal... ..	218	Technique du toucher rectal.....	240
Système artériel digestif abdominal.....	218	20 Endoscopie digestive.....	241
Système porte.....	220	Vidéoendoscopes.....	242
Système veineux hépatique.....	221	Échoendoscopes.....	244
Physiologie de la circulation splanchnique.....	222	Vidéocapsules endoscopiques.....	244
Ischémie de l'intestin grêle.....	223	Liste des compléments en ligne.....	245
Ischémie aiguë de l'intestin grêle.....	223	21 L'essentiel de la radioanatomie digestive en 10 coupes et 5 reconstructions.....	247
Sémiologie clinique de l'ischémie aiguë de l'intestin grêle.....	223	Index.....	257
Sémiologie clinique de l'ischémie chronique de l'intestin grêle.....	224		
Colites ischémiques.....	224		
Colites ischémiques non gangréneuses.....	225		
Colites ischémiques gangréneuses.....	246		
Thromboses de la veine porte.....	225		
Sémiologie clinique de la thrombose aiguë du système porte.....	225		

Table des compléments en ligne

Des compléments numériques sont associés à cet ouvrage. Ils sont indiqués dans la marge par le picto  ainsi que par des flashcodes à la fin de chaque chapitre. Ils proposent des contenus supplémentaires : photos, vidéos.

Pour accéder à ces compléments, connectez-vous sur www.em-consulte.com/e-complement/473118 et suivez les instructions pour activer votre accès.

e-figure 1.1.

Vue endoscopique de varices œsophagiennes.

e-figure 1.2.

Vue endoscopique d'une œsophagite peptique.

e-figure 1.3.

Vue endoscopique d'un endobrachyœsophage.

e-figure 1.4.

Vue endoscopique d'une œsophagite à éosinophiles. Le corps de l'œsophage forme des anneaux, faisant parfois utiliser le terme d'œsophage trachéalisé (par analogie avec l'aspect anatomique de la trachée).

e-figure 1.5.

Cancer de l'œsophage (vue endoscopique).

e-figure 1.6.

Sténose peptique de l'œsophage.

e-figure 1.7.

Cancer de l'œsophage.

e-figure 1.8.

Achalasie.

vidéo 1.1

Vue endoscopique des mouvements péristaltiques normaux de l'œsophage.

e-figure 2.1.

Vue endoscopique de varices cardiales.

e-figure 2.2.

Linite gastrique.

e-figure 2.3.

Tumeur stromale gastro-intestinale.

e-figure 2.4.

Vue endoscopique d'atrophie de la muqueuse du cardia et de la grosse tubérosité (partie haute du fundus).

e-figure 2.5.

Vue endoscopique d'un cancer glandulaire (adénocarcinome).

e-figure 2.6.

Aspect endoscopique d'un lymphome B à grandes cellules de l'angle de l'estomac.

e-figure 2.7.

Ectasies vasculaires de l'antra gastrique : prolifération de capillaires au sein de la muqueuse antrale, réalisant de multiples tâches érythémateuses, discrètement hémorragiques sur la droite de la figure.

e-figure 3.1.

Biopsie duodénale avec atrophie villositaire totale au cours d'une maladie coeliaque.

e-figure 3.2.

Maladie de Crohn intestinale ulcérée.

e-figure 3.3.

Maladie de Crohn de la dernière anse iléale.

e-figure 3.4.

Tumeur de l'intestin grêle.

e-figure 3.5.

Adénopathie mésentérique – tumeur endocrine de l'intestin grêle.

e-figure 3.6.

Maladie de Crohn – échographie de la dernière anse iléale.

e-figure 3.7.

Vue endoscopique d'une iléite terminale érythémateuse.

e-figure 3.8.

Iléite terminale ulcérée.

e-figure 3.9.

Ulcérations de maladie de Crohn au niveau du jéjunum.

e-figure 3.10.

Vue endoscopique (entérocopie) d'une tumeur du jéjunum.

e-figure 3.11.

Vue endoscopique d'une angiodysplasie intestinale.

e-figure 3.12.

Vue en vidéo-capsule endoscopique d'une ulcération millimétrique de la muqueuse intestinale, entourée d'un halo discrètement érythémateux.

e-figure 3.13.

Vue en vidéo-capsule endoscopique d'un nodule ulcéré de l'intestin grêle.

e-figure 3.14.

Vue en vidéo-capsule endoscopique d'une angiodysplasie intestinale (lésion vasculaire rouge vive dans la partie supérieure de la figure).

e-figure 4.1.

Morphologie colique. Coloscaner à l'eau.

e-figure 4.2.

Haustrations coliques normales.

e-figure 4.3.

Volvulus du côlon sigmoïde.

e-figure 4.4.

Rectocolite hémorragique en poussée, histologie : muqueuse colique avec inflammation lymphoplasmocytaire, anomalies de l'architecture des glandes, diminution de la mucosécrétion, microabcès cryptiques (X) et absence de granulome épithélioïde et géantocellulaire ($\times 100$).

e-figure 4.5.

Maladie de Crohn colique, histologie : muqueuse colique avec un infiltrat inflammatoire (amas lymphoïde) et un granulome épithélioïde sans nécrose centrale de type caséuse (flèche) ($\times 100$).

e-figure 4.6.

Colite collagène, histologie : muqueuse colique avec dépôt collagène continu $> 10 \mu$ situé sous l'épithélium de surface (X), une altération des cellules épithéliales de surface, une

inflammation du chorion et une légère augmentation du nombre de lymphocytes intraépithéliaux ($\times 100$).

e-figure 4.7.

Adénome colique, histologie : muqueuse épaissie et dysplasique (lésion [flèche], muqueuse colique normale [double flèche]) ($\times 20$).

e-figure 4.8.

Cancer colique, macroscopie : cancer du côlon (astérisques) avec présence de quelques polypes (flèches).

e-figure 4.9.

Colite infectieuse.

e-figure 4.10.

Cancer du côlon.

e-figure 4.11.

Polype colique.

e-figure 4.12.

Érythème franc muqueux de la muqueuse colique, dans le cadre d'une colite (inflammation diffuse de la paroi du côlon).

e-figure 4.13.

Érosion aphthoïde du côlon dans le cadre d'une maladie inflammatoire chronique de l'intestin (maladie de Crohn).

e-figure 4.14.

Vue endoscopique d'ulcérations en carte de géographie du côlon, dans le cadre d'une maladie inflammatoire chronique de l'intestin (rectocolite hémorragique).

e-figure 4.15.

Ulcères mettant à nue la musculature, dans le cadre d'une maladie inflammatoire chronique de l'intestin (rectocolite hémorragique).

e-figure 4.16.

Polype pédiculé (adénome colique).

e-figure 4.17.

Vue endoscopique d'un cancer glandulaire du rectum (adénocarcinome).

e-figure 4.18.

Diverticules coliques dans un contexte hémorragique récent.

e-figure 4.19.

Traitement endoscopique d'une angiodysplasie colique.

e-figure 5.1.

Fissure anale commissurale postérieure. Aspect caractéristique en raquette avec bords décollés.

e-figure 5.2.

Lésions érosives de l'anoderme multiples avec une composante inflammatoire qui peuvent, entre autres, faire évoquer des lésions de grattage.

e-figure 5.3.

Aspect d'un anoscope à usage unique comportant un cylindre d'examen, un mandrin et une source lumineuse.

e-figure 5.4.

Hémorroïdes internes congestives.

e-figure 5.5.

Lésions multiples du sphincter anal interne telles qu'elles sont observées lors de l'échographie endocavitaire.

e-figure 5.6.

Fistule en fer à cheval.

e-figure 6.1.

Cirrhose, histologie : nodules hépatocytaires (astérisque) entourés par de la fibrose (flèche) ($\times 20$).

e-figure 6.2.

Xanthomes.

e-figure 6.3.

Angiome stellaire thoracique.

e-figure 6.4.

Ongles blancs.

e-figure 6.5.

Coupes tomodynamométriques d'un angiome développé dans le foie droit (flèches).

e-figure 6.6.

Volumineux angiome du foie droit exploré en IRM (flèches).

e-figure 6.7.

Coupes tomodynamométriques d'un adénome du foie droit muté HNF1-alpha (flèche).

e-figure 6.8.

Séquences IRM d'un adénome développé sur le dôme du foie droit (flèches) (mêmes lésions que la figure adénome TDM).

e-figure 6.9.

Coupes tomodynamométriques d'un volumineux carcinome hépatocellulaire occupant le foie droit (flèches).

e-figure 6.10.

Coupes IRM d'un carcinome hépatocellulaire à la partie haute du segment VIII.

e-figure 6.11.

Coupes tomodynamométriques au temps portal après injection d'un foie qui présente de multiples localisations secondaires hypodenses d'origine colorectale.

e-figure 6.12.

Métastases hépatiques multiples en IRM.

e-figure 6.13.

Hémochromatose.

e-figure 6.14.

Stéatose hépatique en IRM sur une séquence T1 écho de gradient en phase (a) et en opposition de phase (b).

e-figure 6.15 et figure 6.16

Cholangite sclérosante primitive.

e-figure 7.1.

Scanner abdominal sans injection de produit de contraste vasculaire montrant d'assez volumineuses calcifications pancréatiques (flèche jaune), un petit pseudokyste de la tête du pancréas (flèche rouge) et une voie biliaire principale dilatée (flèche verte), immédiatement au-dessus du bord supérieur de la tête du pancréas.

e-figure 7.2.

Pancréatite aiguë nécrosante très sévère avec un index de sévérité scanographique à 10/10.

e-figure 7.3.

Cholangio-pancréato-IRM en coupes épaisses hyperpondérées en T2 montrant une voie biliaire (flèche jaune), un canal pancréatique principal (flèche verte) normaux convergeant vers la région ampullaire du second duodénum (flèche orange).

e-figure 8.1.

Hernie inguinale gauche étranglée en tomodynamométrie dans le plan axial.

e-figure 8.2.

Aspect d'ascite abondante intra-abdominale en échographie.

e-figure 8.3.

Aspect de sclérolipomatose mésentérique (flèche) au cours d'une maladie de Crohn en poussée sur un entéroscanner en reconstruction dans le plan coronal.

e-figure 8.4.

Carcinose péritonéale au cours d'un adénocarcinome colique.

e-figure 17.1.

Ischémie artérielle mésentérique.

e-figure 17.2. et e-figure 17.3.

Ischémie veineuse mésentérique.

e-figure 17.4.

Pneumatose pariétale.

e-figure 17.5.

Aéroportie.

e-figure 17.6.

Aéromésentérie : présence d'air dans les veines mésentériques.

e-figure 17.7.

Colite ischémique précoce.

e-figure 17.8.

Thrombose portale partielle étendue.

e-figure 17.9.

Thrombose portale droite.

vidéo 20.1.

Endoscopie digestive haute normale.

vidéo 20.2.

Iléo-coloscopie normale.

Abréviations

AGCC	acides gras à chaîne courte
AIN	<i>anal intraepithelial neoplasia</i>
ALAT	alanine aminotransférase
ASAT	aspartate aminotransférase
ASBT	<i>apical sodium-dependent bile acid transporter</i>
BER	<i>base excision repair</i>
BP	<i>binding protein</i>
CCK	cholécystokinine
CCS	<i>copper chaperone for superoxide dismutase</i>
CFTR	<i>cystic fibrosis transmembrane conductance regulator</i>
CLR	<i>C-type lectin-like receptors</i>
CMM	complexe moteur migrant
CPA	cellules présentatrices de l'antigène
CPGA	contractions propagées de grande amplitude
CPRE	cholangiopancréatographie rétrograde endoscopique
CTZ	<i>chemoreceptive trigger zone</i>
DAG	dyacylglycérol
ECL	<i>enterochromaffin-like</i>
EHEC	<i>Escherichia coli</i> entérohémorragiques
ETEC	<i>Escherichia coli</i> entérotoxigène
FODMAPs	fermentable oligosaccharides, disaccharides, monosaccharides and polyols
GGT	gamma-glutamyltransférase
HAPC	<i>high amplitude propagated contractions</i>
HEV	<i>high endothelial venules</i>
HPV	<i>human papillomavirus</i>
IEL	<i>intraepithelial lymphocytes</i>
IFN	interféron
IPEX	<i>immunodysregulation, polyendocrinopathy, enteropathy, X-linked syndrome</i>
IPP	inhibiteurs de la pompe à protons
IRM	imagerie par résonance magnétique
LPS	lipopolysaccharide
LT	toxine thermolabile
N-CAM	<i>neural cell adhesion molecule</i>
NADPH	nicotinamide adénine dinucléotide phosphate
NLR	<i>NOD-like receptors</i>
NOTES	<i>natural orifice transendoscopic surgery</i>
NSE	<i>neuron specific enolase</i>
OA	anions organiques

OMS	Organisation mondiale de la santé
PAMP	<i>pathogen associated molecular pattern</i>
PCR	<i>polymerase chain reaction</i>
PK	protéine kinase
PKC	protéine kinase C
POIC	pseudo-obstruction intestinale chronique
PP	polypeptide pancréatique
PP	protéine phosphatase
PRR	<i>pattern recognition receptor</i>
RLR	<i>RIG-I-like receptors</i>
SHU	syndrome hémolytique et urémique
SIO	sphincter inférieur de l'œsophage
SSO	sphincter supérieur de l'œsophage
TCA	temps de céphaline activée
TDM	tomodensitométrie
TFPI	<i>tissue factor pathway inhibitor</i>
TGF	<i>transforming growth factor</i>
TGO	transaminase glutamate-oxaloacétate
TGP	transaminase glutamate-pyruvate
TIPS	<i>transjugular intrahepatic portosystemic shunt</i>
TLR	<i>Toll-like receptors</i>
TOGD	transit œsogastroduodéal
VHC	virus de l'hépatite C
VIH	virus de l'immunodéficience humaine
VIP	<i>vasoactive intestinal peptide</i>