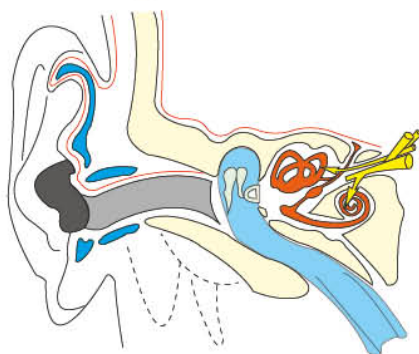
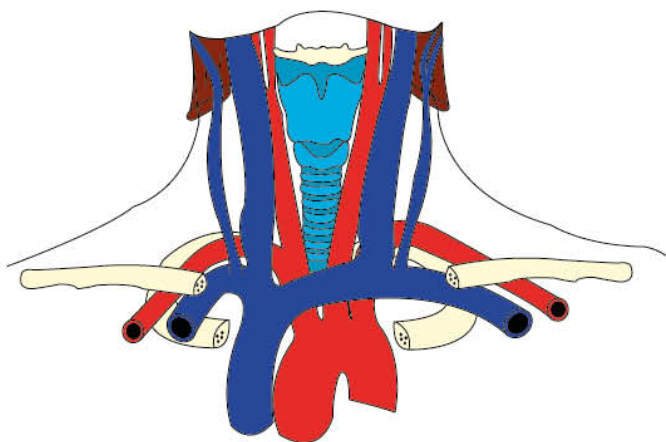
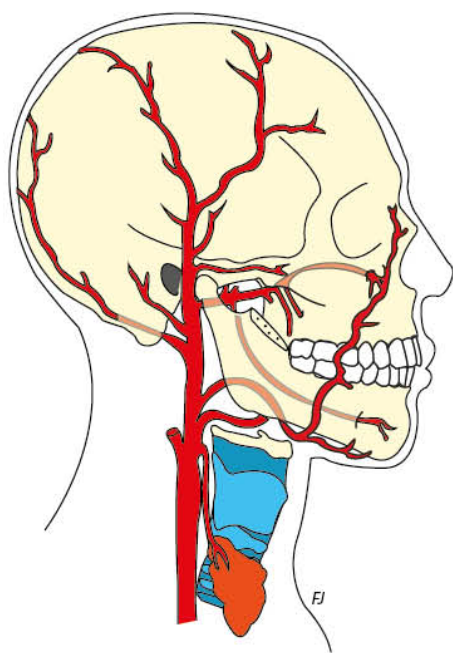


ANATOMIE

TÊTE ET COU

Fabienne Jordana



- ▶ L'essentiel à connaître
- ▶ Nombreux schémas anatomiques en couleur
- ▶ Nouvelle nomenclature



Table des matières

Avant-Propos.....	5
■ Ostéologie de la tête et du cou	7
Généralités.....	8
Foramens de la base du crâne.....	15
■ Os du crâne	19
L'os frontal.....	20
L'os pariétal.....	26
L'os occipital.....	29
L'os temporal.....	36
L'os sphénoïde.....	43
L'os ethmoïde.....	51
■ Os de la face	57
L'os maxillaire.....	58
L'os palatin.....	63
L'os lacrymal.....	66
L'os nasal.....	69
Le cornet nasal inférieur.....	72
Vomer.....	74
L'os zygomatique.....	76
La mandibule.....	80

■ Os du cou	87
L'os hyoïde	88
La vertèbre cervicale type.....	92
L'atlas ou première vertèbre cervicale (C1)	95
L'axis ou deuxième vertèbre cervicale (C2).....	98
■ Myologie	101
Les muscles masticateurs	102
Les muscles cutanés	109
Les muscles supra-hyoïdiens.....	116
Les muscles de la langue.....	119
■ Articulation temporo-mandibulaire	123
■ Angéiologie	131
Le système artériel.....	132
Le système veineux.....	139
Le système lymphatique.....	144
■ Les nerfs crâniens	153
Le nerf olfactif (I)	155
Le nerf optique (II).....	158
Le nerf oculomoteur (III), le nerf trochléaire (IV) et le nerf abducens (VI).....	160
Le nerf trijumeau (V).....	165
Le nerf facial (VII)	174
Le nerf vestibulo-cochléaire (VIII)	181
Le nerf glosso-pharyngien (IX)	183
Le nerf vague (X)	187
Le nerf accessoire (XI)	190
Le nerf hypoglosse (XII).....	192
Bibliographie	195